



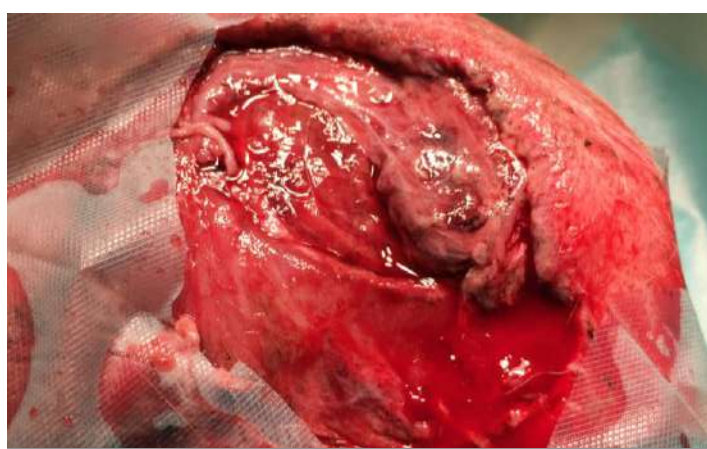


CHARLIE

Jack Russel, maschio di 5 anni.

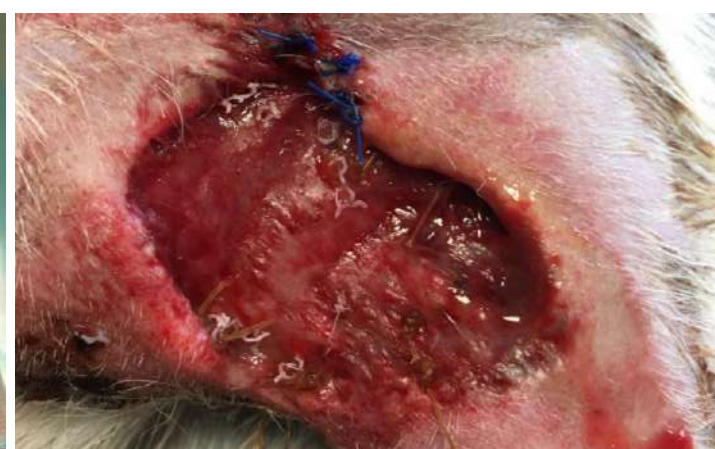Ferita traumatica all'interno coscia, profonda e da più di 10 cm di diametro.

La ferita è stata pulita con soluzione fisiologica ed è arrivata a completa guarigione con una singola applicazione del cerotto.



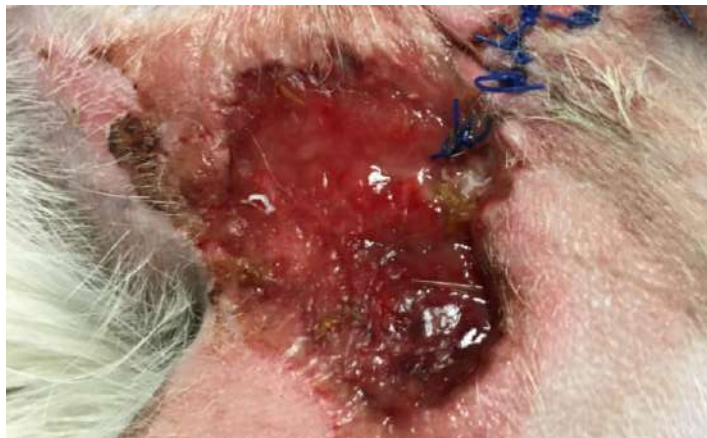GIORNO 1

Chiusura parziale dei bordi della ferita tramite sutura e pulizia della ferita



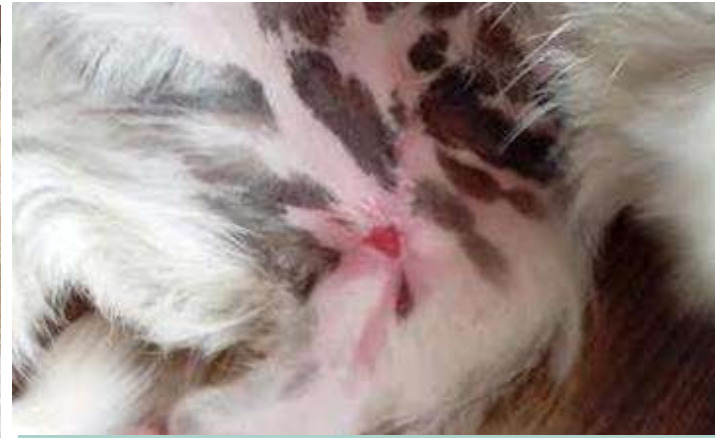GIORNO 3

1 Applicazione del cerotto suturandolo con i lembi della ferita, senza bendaggi



GIORNO 10

Netta riduzione delle dimensioni della ferita e riavvicinamento dei lembi



GIORNO 20

Completa chiusura della ferita con ricomparsa di pelo e pigmentazione

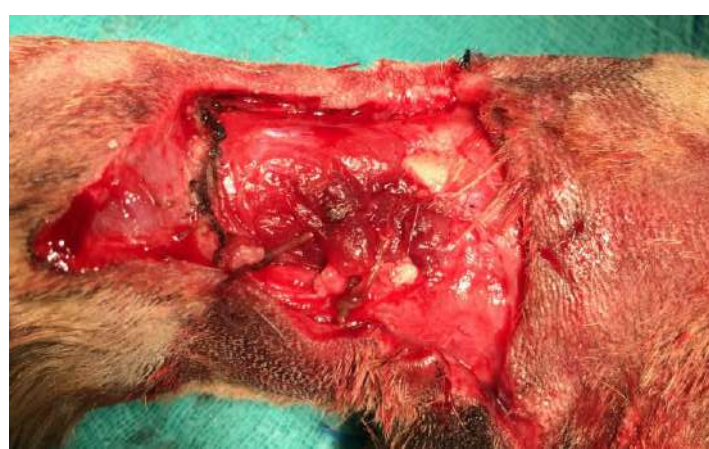

MARGOT

Cane femmina con ferita alla zampa di 6 cm di diametro.

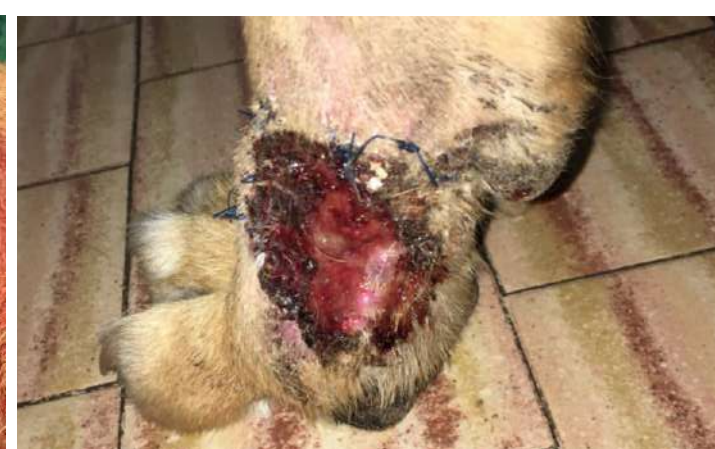La ferita è stata pulita con soluzione fisiologica e non sono state utilizzate sostanze iodate.

Con una singola applicazione del cerotto la ferita è arrivata a guarigione in 30 giorni.



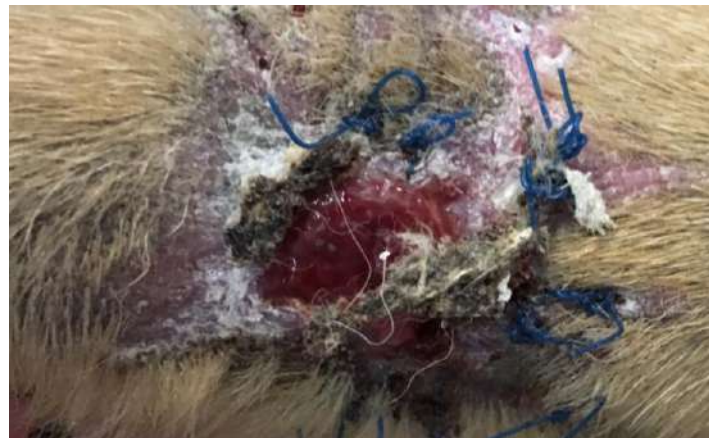GIORNO 1

Applicazione del cerotto tramite sutura sulla ferita in seguito a pulizia



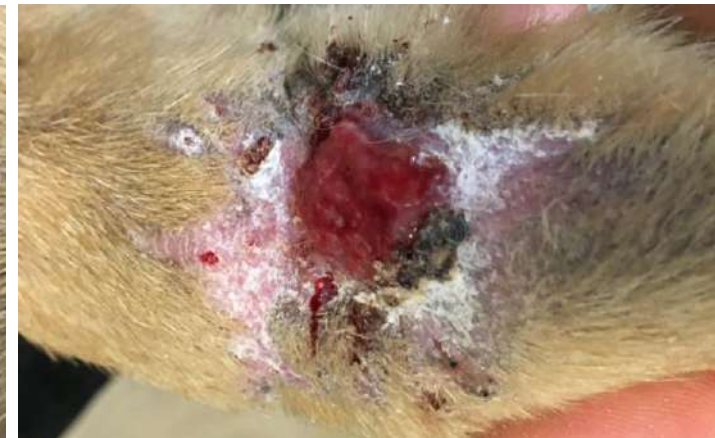GIORNO 14

Iniziale riduzione delle dimensioni della ferita



GIORNO 20

Avanzamento del processo rigenerativo con ricomparsa del pelo circostante



GIORNO 28

Quasi totale restringimento dei lembi. Ferita considerata clinicamente chiusa



AARON

Cavallo da sella, maschio di 6 anni

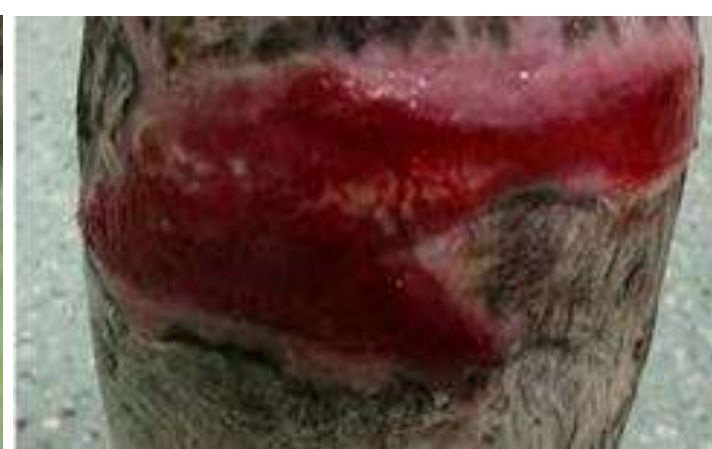Ferita cronica al nodello che perdurava da più di 3 mesi. Vari prodotti applicati senza riscontrare alcun miglioramento.

E' stato applicato 1 cerotto a settimana per un totale di 4 applicazioni.



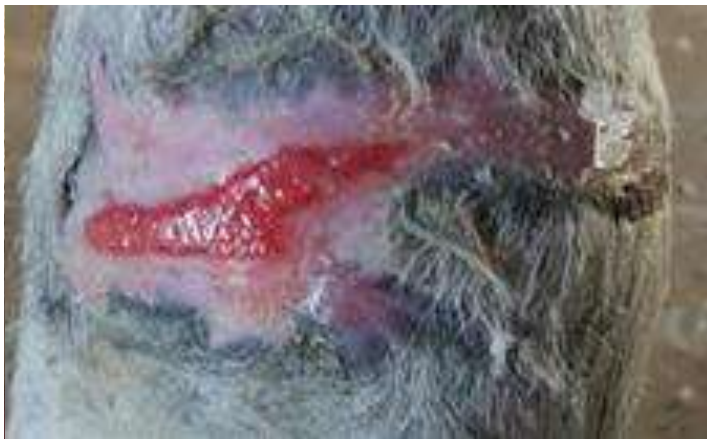GIORNO 1

Ferita pulita con fisiologica e applicazione del cerotto. Bendaggio con bende traspiranti.



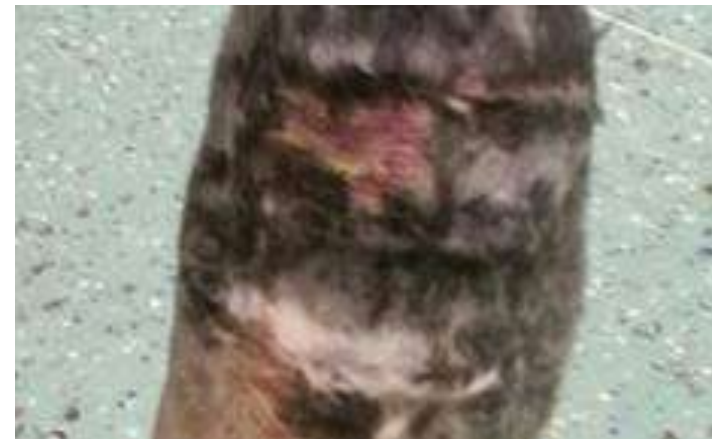GIORNO 10

Restrizione della ferita e riduzione delle dimensioni della ferita



GIORNO 21

Ricomparsa del pelo nelle regioni circostanti e riavvicinamento dei lembi



GIORNO 27

Completa chiusura della ferita. Ricomparsa del pelo senza cicatrici

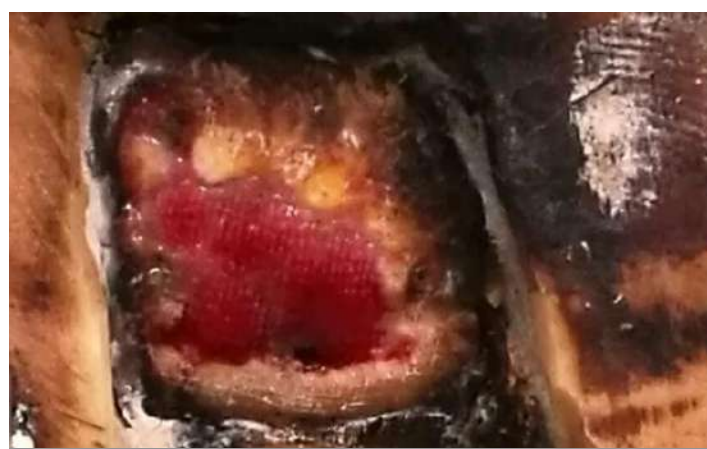

JACQUELINE

Cavallo da trotto, femmina di 4 anni

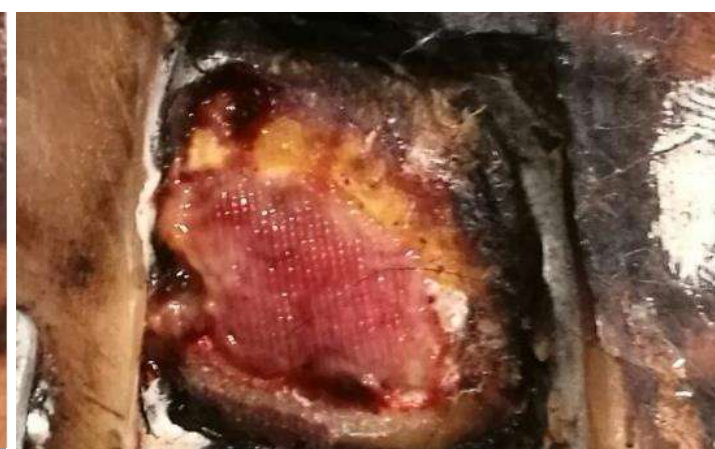
Asportazione chirurgica di un cheratoma allo zoccolo anteriore destro del cavallo.

Sono state effettuate applicazioni ripetute del cerotto per un totale di 4 applicazioni al fine di sfruttare l'attività batteriostatica del cerotto oltre a quella rigenerativa. Successiva ricostruzione dello zoccolo.



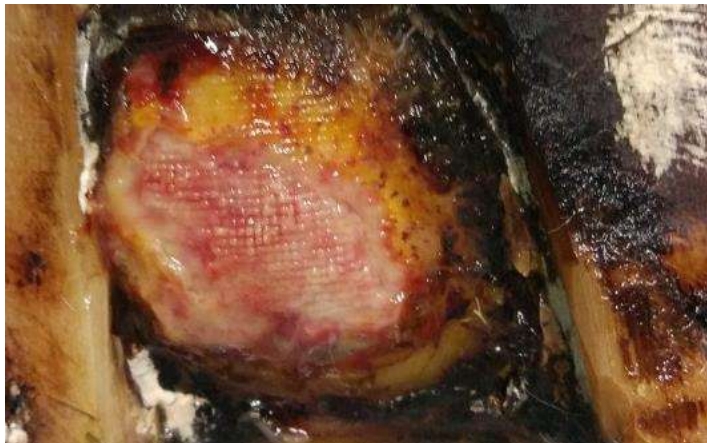GIORNO 1

Formazione di tessuto di granulazione ed inizio del processo rigenerativo



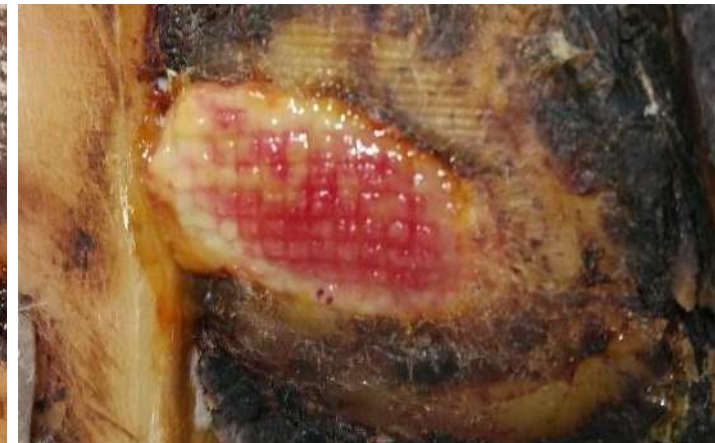GIORNO 3

Iniziale restringimento dei lembi della ferita chirurgica



GIORNO 6

Avanzamento e riavvicinamento dei lembi



GIORNO 20

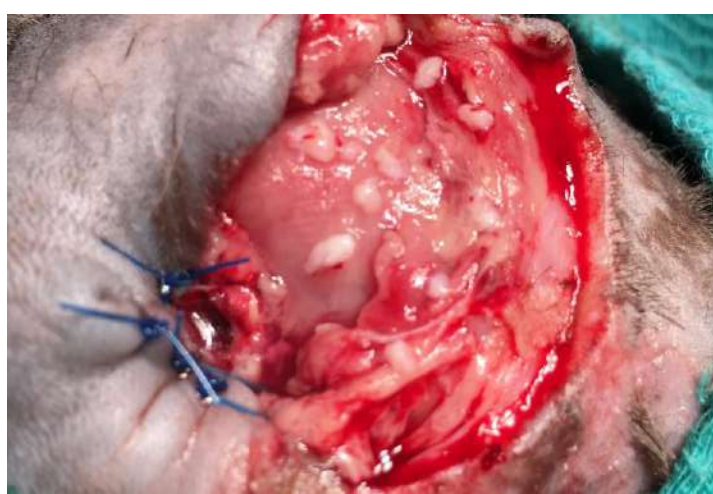
Ferita clinicamente guarita. Pronta per una ricostruzione dello zoccolo



PROFUMO

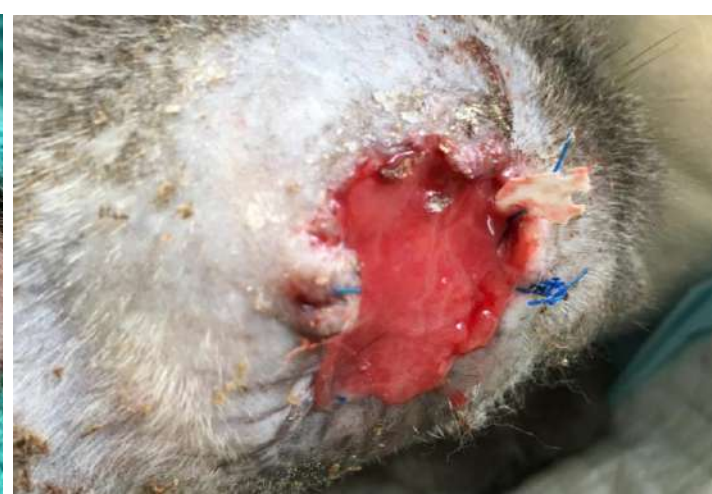Ferita traumatica al padiglione auricolare seguita da asportazione chirurgica.

Pulizia della ferita con soluzione fisiologica.
Singola applicazione del cerotto, suturato direttamente con i lembi della ferita, senza applicare bendaggi.



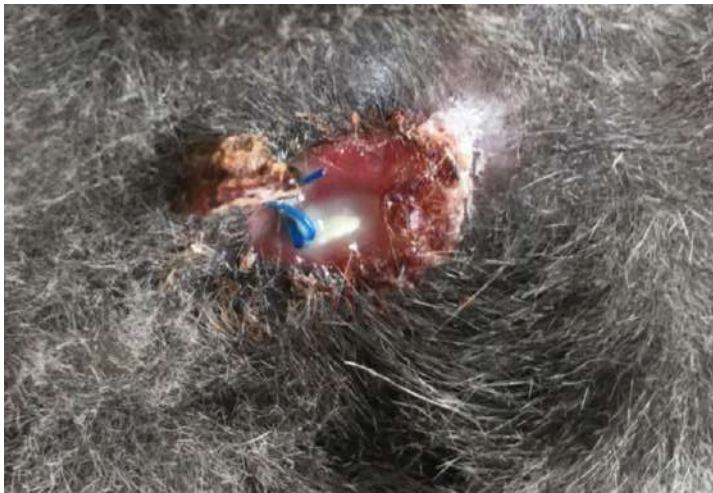GIORNO 1

Lesione estesa con una mancanza di tessuto maggiore di 10 cm di diametro



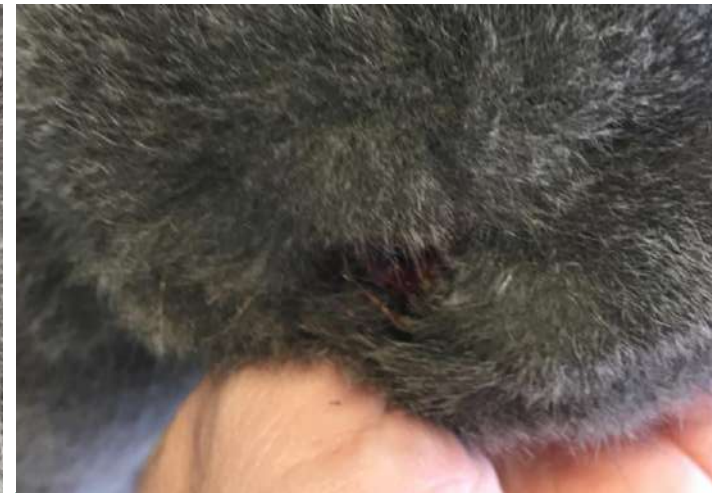GIORNO 20

Completo riassorbimento del cerotto e restringimento della lesione



GIORNO 50

Drastica riduzione della dimensione della ferita con ricomparsa del pelo



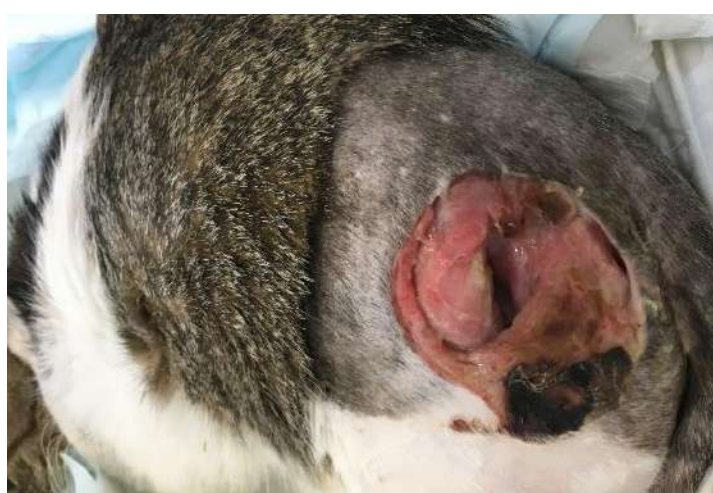GIORNO 60

Completa risoluzione della lesione con comparsa del pelo e senza cicatrici



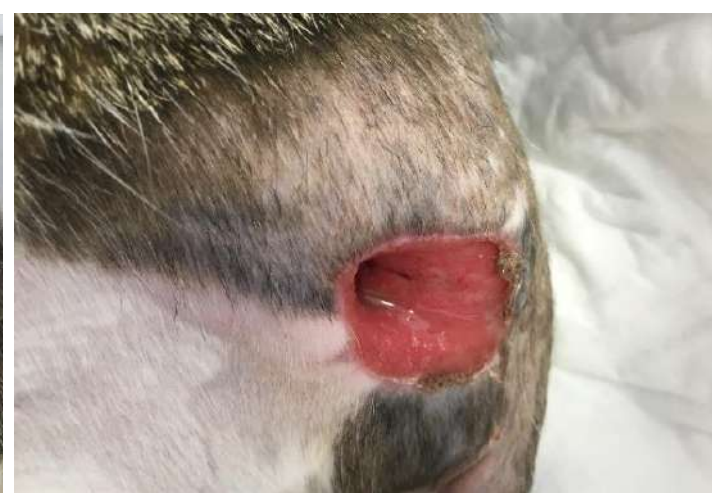MATIS

Animale fortemente sofferente non in grado di sopportare anestesia. Frattura al femore con frammenti e sequestro osseo. Ricoverato in terapia intensiva con prognosi riservata. Riduzione della frattura con fascette e asportazione dei frammenti



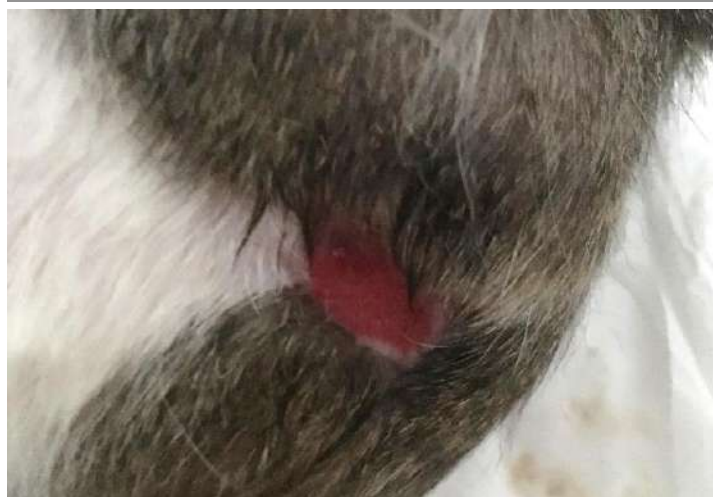GIORNO 1

Pulizia della ferita e applicazione di cerotto associato a frammenti di grasso



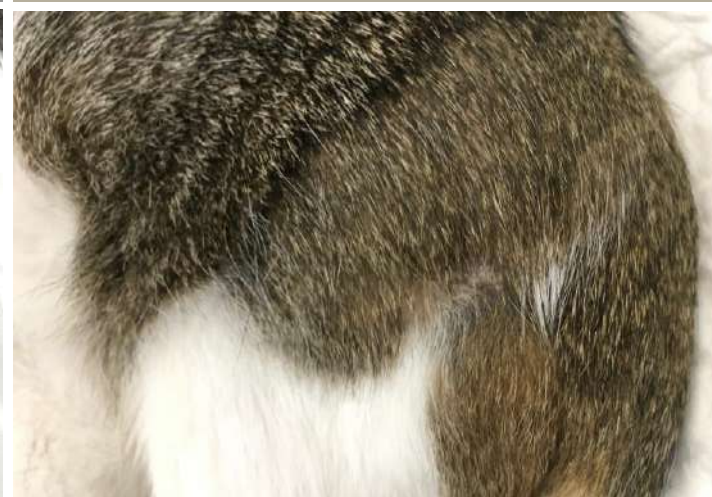
GIORNO 10

Progressione della rigenerazione con lesione con restringimento della ferita



GIORNO 28

La lesione è quasi completamente rimarginata con crescita del pelo



GIORNO 60

Guarigione completa senza nessun segno cicatriziale